

# L'HÉMANGIOME INFANTILE

**Prolifération exagérée**  
de micro-vaisseaux sanguins (bénin)

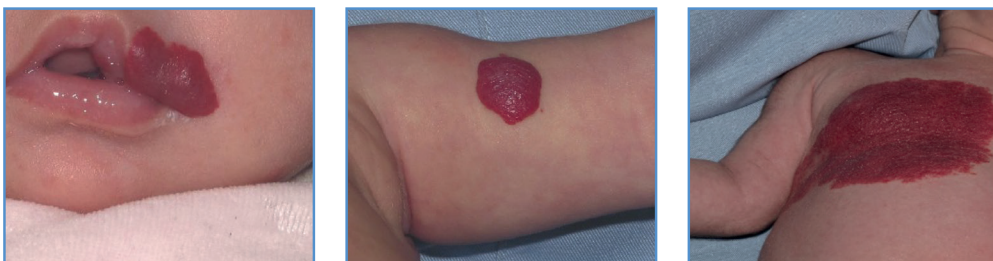**3 à 10%\*\***

Des bébés avant  
1 an peuvent présenter  
un hémangiome infantile

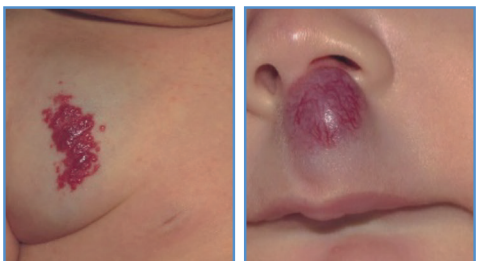

## 3 TYPES d'hémangiome infantile\*

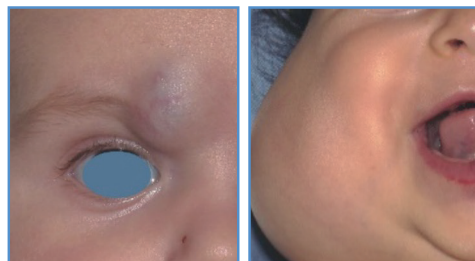
### HI SUPERFICIEL



### HI MIXTE

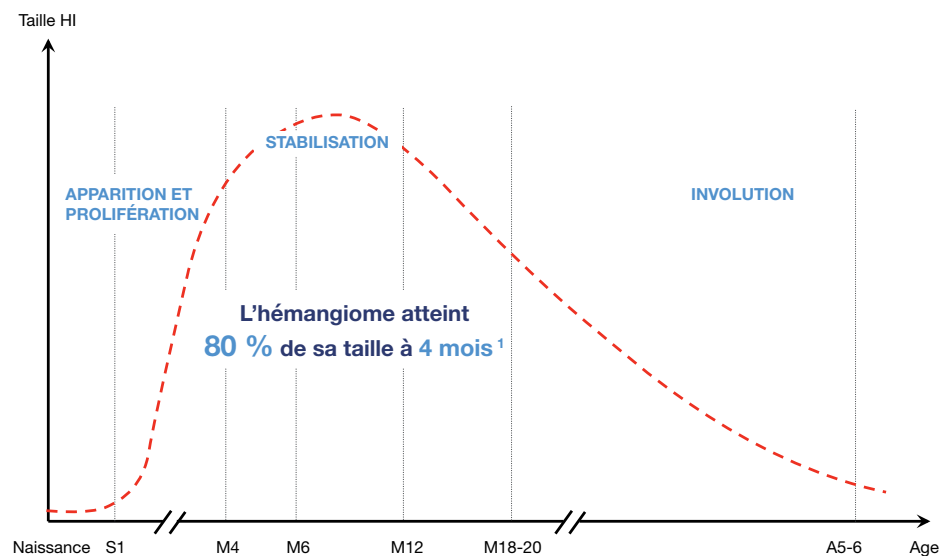


### HI PROFOND



## ÉVOLUTION de la pathologie

### 3 PHASES D'ÉVOLUTION

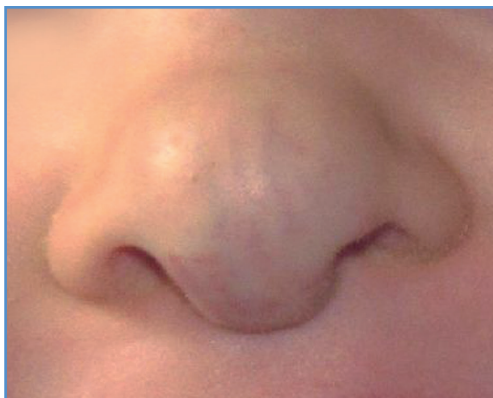


Léauté-Labrèze C et al. Infantile haemangioma. Lancet.2017 Jul 1;390(10089):85-94

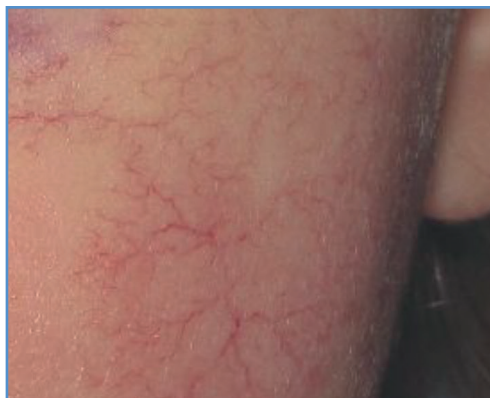# L'HÉMANGIOME INFANTILE

## LES DIFFÉRENTS TYPES DE SÉQUELLES \*\*\*

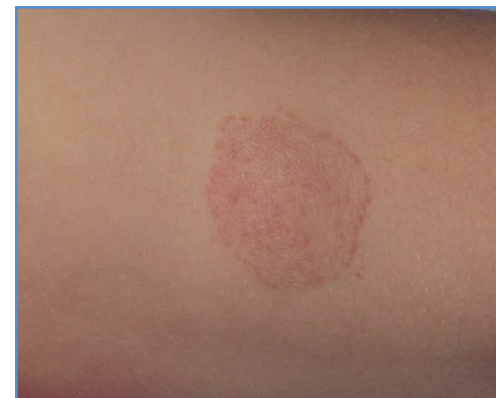Déformation des repères anatomiques



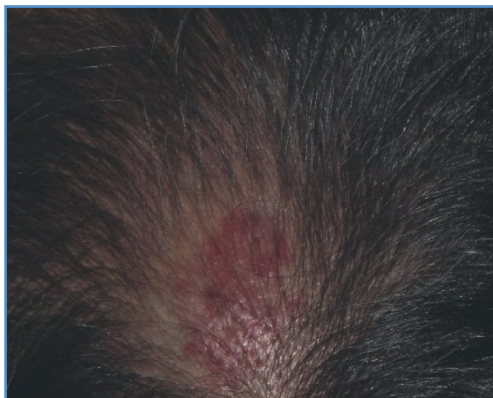Télangiectasies



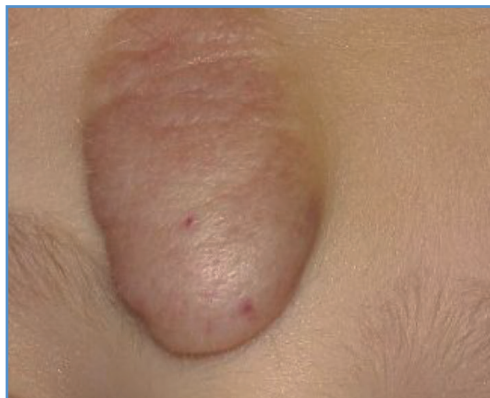Anetodermie



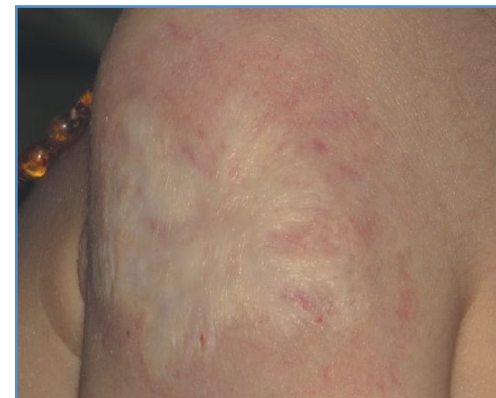Alopécie



Résidu fibreux adipeux



Cicatrices résiduelles



\* Banque d'images internes Pierre Fabre Dermatologie. Ces photos sont présentées à titre d'information sans caractère d'aide au diagnostic.

\*\* Léauté-Labrèze C et al. A randomized, controlled trial of oral propranolol in infantile hemangioma. N Engl J Med 2015 Feb 19; 372:735

\*\*\* Eulalia Baselga et al. Risk Factors for Degree and Type of Sequelae After Involution of Untreated Hemangiomas of Infancy. JAMA Dermatol. 2016;152(11):1239-1243